Lane Medical Library

Aus dem Pathologischen Institut der Universität München.
Leiter: Geh.-Rat Prof. Dr. Borst.

Beitrag zur Histologie der Schilddrüsenstrumen

an der Hand von 575 Fällen (Operationsmaterial).

INAUGURAL-DISSERTATION
zur Erlangung der Doktorwürde
in der gesamten Medizin
verfaßt und einer
Hohen Medizinischen Fakultät
der Bayerischen Ludwig-Maximilians-Universität
zu München

vorgelegt von
WALTHER KLUGE
Medizinalpraktikant zu München.

1936

DISSERTATIONS-VERLAG G. H. NOLTE DÜSSELDORF

MEINEN LIEBEN ELTERN
IN DANKBARKEIT GEWIDMET.

Gedruckt mit Genehmigung der medizinischen Fakultät
der Universität München.

Referent: Dr. Hörner.

In den Gebirgsländern sind Menschen mit einer vergrößerten Schilddrüse eine alltägliche Erscheinung. Viele von ihnen besitzen schon von Jugend an eine Struma und verrichten bis ins hohe Alter täglich ihre manchmal schwere Arbeit ohne über irgend welche lästigen Erscheinungen von seiten des Kropfes zu klagen. Andere beachten die kleinen Beschwerden nicht, wie geringe Kurzatmigkeit, leichte Nervosität usw., andere wiederum kommen teils wegen leichter, teils wegen ausgesprochener thyreotoxischer Zeichen zum Arzt. Die Klagen sind fast bei allen dieselben: infolge der Kurzatmigkeit sind sie nicht mehr voll leistungsfähig. Diese wirtschaftliche Komponente ist neben den sie behindernden thyreotoxischen Erscheinungen der Hauptgrund, warum sie ärztliche Hilfe aufsuchen, d. h. sie sich operieren lassen.

Der Untersuchung wurden die Fälle zu Grunde gelegt, von denen das durch Operation gewonnene Kropfmaterial zur mikroskopischen Diagnosestellung dem hiesigen pathologischen Institut eingeschickt worden war.

In der Zeit vom 1. 1. 1927 bis 31. 3. 1935 fanden sich 575 operierte Strumen bei einem Gesamteinlauf von 28 328 Präparaten, also 2,06% und einem Verhältnis von 1 : 49. Diese für das hiesige Kropfgebiet so niedrige Prozentzahl ist dadurch zu erklären, daß 1. nicht alle operierten Strumen dem hiesigen Institut eingesandt werden und 2. viele Kropfträger nicht zur Operation kommen.

Bei der Feststellung der klinischen Symptome, die vor dem chirurgischen Eingriff bestanden, konnte ich von 221 Fällen keine Angaben bekommen. Es handelte sich hier um Patienten, die größtenteils außerhalb Münchens operiert worden waren.

Es bleiben also für die Betrachtung noch 354 Fälle, von denen 122 (= 34,5%) Erscheinungen einer leichten Thyreotoxikose bis zum ausgesprochenen Basedow zeigten. Bei allen diesen standen Kurzatmigkeit und Herzbeschwerden im Vordergrund, die schon bei leichter körperlicher Arbeit als unangenehm und störend empfunden wurden. Außerdem waren klinisch immer noch ein oder mehrere Symptome der Schilddrüsenüberfunktion wie die Augensymptome (Exophthalmus, Möbius, Stellwag und Gräfe), dann feinschlägiger Tremor, Schweißausbrüche, allgemeine Erregbarkeit, Haarausfall und Erhöhung des Grundumsatzes nachzuweisen. Bei Zusammentreffen mehrerer solcher Erscheinungen oder bei deutlichem Vorhandensein eines klinisch voll entwickelten Basedow, eventuell mit Erhöhung des Grundumsatzes, habe ich die betreffenden Fälle in diese Gruppe eingeordnet. Bei einer Grundumsatzerhöhung um 20% ohne Herzbeschwerden (Tachycardie und Arrhythmie) und bei Fehlen jeglicher weiterer Symptome von seiten der Augen oder des Nervensystems habe ich, wie Hofhauser angegeben, diese Fälle nicht zu den Hyperthyreosen gezählt. Klassisch ausgeprägten Basedow habe ich nur in 46% der thyreotoxischen Fälle gefunden. Nur um wenige

Prozent überwiegen also die leichten Formen der Schilddrüsenüberfunktion gegenüber dem Vollbasedow.

Vergleiche ich nun diese statistischen Angaben mit denen von Orator, Schleußing und Klapp, Arndt, Mondry, so muß ich vorausschicken, daß meine Angaben nicht wie die obiger Autoren für ein bestimmtes Gebiet maßgebend sind, da in dem Münchener Material Strumen aus den verschiedensten Orten Ober- und Niederbayerns enthalten sind. Ein Vergleich mit diesen Arbeiten zeigt aber, daß ich unter meinen Strumafällen einen bedeutend geringeren Prozentsatz von leichten und mittelschweren Thyreotoxikosen fand, als diese Autoren für die Gebiete Niederrhein und Hessen angaben.

Den jetzt noch zu besprechenden 232 Fällen ohne Zeichen einer Thyreotoxikose ist wieder wie bei den vorherigen als überwiegendes Krankheitssymptom die Atemnot gemeinsam. Diese Erscheinung wird bei diesen aber nicht durch eine Dysfunktion der Schilddrüse hervorgerufen, sondern ist fast ausnahmslos durch Kompression der Trachea infolge der Größenzunahme der Struma verursacht. Dies wurde durch zahlreiche laryngoskopische und röntgenologische Untersuchungen vor den Operationen festgestellt. Das zweite Symptom, das in etwa 60% der Fälle mit der Atemnot kombiniert in Erscheinung trat, waren Herzbeschwerden, die sich durch unangenehmes Herzklopfen bemerkbar machten. Die Herzuntersuchung ergab aber in keinem Falle einen Anhaltspunkt für Kropfherz. Die kräftigen Kontraktionen erfolgten rhythmisch bei normaler Pulsbeschleunigung nach körperlicher Arbeit. Den Grund für diese Herzerscheinungen sehe ich in der mehr oder weniger störenden Atemnot während der Arbeit. Dadurch wird eine vermehrte geistige und seelische Anspannung und eine Übererregung des vegetativen Nervensystems bedingt. Hier kommt zu der primären Beschwerde von seiten der Struma noch die psychische Komponente, das ist die Angst, die Arbeitsstelle zu verlieren, respektive den Aufgaben der Familie gegenüber nicht zu genügen. Dies eben gesagte gilt aber nur für Menschen mit ausgeprägtem Verantwortungsbewußtsein.

Bei all diesen Strumen, die ich soeben in großen Zügen besprochen habe, war noch keine Unterteilung in gutartige und bösartige Schilddrüsenveränderungen durchgeführt. Trennt man nun noch diese beiden Formen, so findet man in der Gruppe der Strumen mit thyreotoxischen Zeichen 118 mal gutartige Formen gegenüber 4 malignen. Da es im allgemeinen sehr selten ist, daß bei bösartigen Strumen eine Thyreotoxikose auftritt, sollen diese Fälle besonders besprochen werden. Bei den gutartigen Schilddrüsenvergrößerungen handelt es sich um die verschiedenen Formen der Struma nodosa.

Bei den malignen Strumen mit Hyperthyreosis wurden 1 Carcinoma solidum, 2 Parastruma maligna Langhans und 1 wuchernde Struma maligna Langhans gefunden (Einteilung nach Wegelin). Im folgenden werden diese bösartigen Fälle an Hand der Krankengeschichten durchgesprochen.

Fall 1.

Anna Sch. (Chir. Klinik München). 46 Jahre. Patientin sucht Ende 1927 die Klinik auf. Sie ist nie ernstlich krank gewesen, war nur immer etwas nervös. Von Jugend an hatte sie einen dicken Hals, der vor 5 Jahren plötzlich dicker wurde. Es bildete sich rechts ein apfelgroßer Knoten (1922), außerdem traten Atembeschwerden, besonders nach körperlicher Anstrengung auf, in Ruhe unangenehmes Druckgefühl im Hals, kein Haarausfall, aber geringe Gewichtsabnahme. Keine Menstruationsbeschwerden. Da die Beschwerden ständig zunahmen, erfolgte 1925 auswärts eine Operation mit glattem Heilungsverlauf. 3 Monate später trat am Hals wieder ein spannendes Gefühl auf (rechts) und der Hals wurde dicker. Ein Arzt behandelte erfolglos mit Einreibungen. Die Geschwulst wurde immer größer. In den letzten Monaten viel Husten, Behandlung ohne Erfolg. Außerdem entwickelte sich im Sommer 27 noch ein pflaumengroßer Knoten in der Mitte des Halses. Seit 14 Tagen vor Klinikaufnahme sind die Atembeschwerden sehr stark, dazu lästiger Druck im Hals, Appetitlosigkeit, Mattigkeit; keine auffallende Gewichtsabnahme.

Allgemeinbefund: Mäßiger Ernährungszustand. Haut genügend durchblutet. Am Kopf Stauungen. Augen allseits frei beweglich; kein Exophthalmus, Möbius +, Stellwag angedeutet. Lunge o. B. Herz: etwas paukender 1. Mitralton. Reflexe o. B. Geringer Tremor der Hände. Leichte Erregbarkeit.

Lokalbefund: Unregelmäßiger, höckriger Tumor im Schilddrüsengebiet beiderseits. In der Mitte ein cystischer, pflaumengroßer Knoten. Muskulus sternocleidomastoideus beiderseits dünn. Verdrängung der Gefäße nach hinten, deutliche Venenzeichnung. Narbe reaktionslos. Substernale Struma. Rechts Rekurrenzlähmung. Supraclaviculardrüsen rechts und links hart und schmerzlos.

23. 11. Operation. Blutreichtum des Gewebes. Nach Isolierung des Tumors ist die Atmung etwas freier. Tumor in allen Schichten mit Umgebung vollständig und breit verwachsen. Radikaloperation ist nicht möglich, Mittelknoten wird entfernt. Blutstillung, Naht. Cardiaca, 500 ccm Traubenzucker.

1. 12. Wunde pp. geheilt.

8. 12. Wunde in der Mitte aufgebrochen, es entleeren sich Eiter und bröcklige Massen.

20. 12. Keine Atembeschwerden. Wunde größtenteils geheilt, aus dem offenen Teil quillt Tumorgewebe (!). Entlassung.

6. 2. 28. Wunde fast geheilt, pfennigstückgroße Granulation. Gewichtszunahme 12 Pfund. Fast keine Atembeschwerden. Die Ausdehnung des Tumors hat zugenommen, Cyanose, Stimme leicht belegt; guter Allgemeinzustand. Radiumbestrahlung 2 mal. Bei Entlassung ist der Zustand unverändert.

Wie die Krankengeschichte zeigt, handelt es sich um eine schon seit langer Zeit bestehende Struma nodosa, die 1925 zum ersten Male

operiert wurde. Damals erfolgte leider keine mikroskopische Untersuchung. Da aber in so kurzer Zeit nach der Operation wieder eine Verdickung des Halses eintrat, muß ich annehmen, daß die maligne Entartung schon damals eingetreten ist, eventuell schon vor der Operation bestand. Die histologische Untersuchung nach dem chirurgischen Eingriff 1927 ergab ein solides Carcinom der Schilddrüse. Solide Epithelstränge und -felder liegen zwischen teils feinem Bindegewebe, die Zellen mittelgroß, die Kerne teilweise ungleich groß, vielgestaltig und verschieden chromatinhaltig. Zur Ausbildung von Bläschen ist es nicht gekommen. In der bindegewebigen Kapsel sieht man mehrfach Epithelnester eingelagert. Es handelt sich in diesem Fall also um eine Struma carcinomatosa Langhans mit Metastasen in den regionären Lymphdrüsen. Im allgemeinen zeigte dieser Tumor trotz seiner Bösartigkeit nur ein verhältnismäßig langsames Wachstum. In welchem Maße noch normales Schilddrüsengewebe vorhanden war, wurde damals nicht untersucht. So bleibt also die Entscheidung offen, ob es sich bei diesen thyreotoxischen Zeichen um eine spezifische Funktion des Tumors handelte, wie sie von Meyer-Hürlimann an anderen Fällen nachgewiesen werden konnte, oder ob eine vermehrte Resorption aus noch vorhandenem normalem Schilddrüsengewebe vorlag, das infolge der Kompression durch den wachsenden Tumor atrophierte. Im letzteren Falle dürften die thyreotoxischen Zeichen erst in der allerletzten Zeit aufgetreten sein. Dies läßt sich aber auf Grund der vorliegenden Krankengeschichte nicht entscheiden.

Fall 2.

Jacob K. (Chir. Poliklinik, München). 15 Jahre. Seit mehreren Jahren leidet Patient an einer Verdickung des Halses, die in den letzten Jahren an Stärke zunahm und auch Beschwerden verursachte. Bei körperlicher Anstrengung bestand Kurzatmigkeit und Herzklopfen. Patient ist nicht nervös, schwitzt leicht und leidet an Obstipation.

Allgemeinbefund: Mäßig kräftiger Junge, Haut feucht, Glanzaugen, kein Tremor. Grundumsatz 120%. Laryngoskopisch: Kompression der Trachea.

Örtlicher Befund: Beiderseits Vergrößerung der Schilddrüse mit höckriger Oberfläche, links ein größerer Knoten.

Die Operation verlief glatt, es bestanden nirgends Verwachsungen. Primäre Wundheilung. Geheilt entlassen.

Histologische Diagnose: Parastruma maligna Langhans.

In diesem Falle sind die thyreotoxischen Zeichen sicher nicht als eine Hyperfunktion der Schilddrüse zu deuten, denn außerhalb des gut abgekapselten Tumorknotens sind noch bei der mikroskopischen Untersuchung atrophische, kolloidhaltige Bläschen zu erkennen. Es handelt sich hier um eine vermehrte Resorption des in der Struma nodosa colloides gebildeten Sekretes infolge der Kompressionsatrophie durch den in der letzten Zeit schnell wachsenden Tumor.

Der eingesandte Knoten ergab das typische Bild der Parastruma mit hellen Zellen, deren Grenzen deutlich sichtbar sind, geringem Stroma und am Rande radiär gestellten Zellsträngen. Dieses eben beschriebene Gewebe wird von einer derben bindegewebigen Kapsel umschlossen, die kein Einwachsen von Tumorzellen zeigt. Ein Einbruch der Geschwulst in Blutgefäße war nicht festzustellen. Es ist demnach anzunehmen, daß die Operation noch eine Metastasenbildung verhindert hat. Auf Grund der abschließenden Bemerkung des Krankenblattes „geheilt entlassen" schließe ich, daß sich auch die thyreotoxischen Zeichen zurückgebildet haben.

Fall 3.

Margarete O. (Chir. Klinik, München). 26 Jahre. Nie ernstlich krank gewesen. 2 Geburten 1930 und 1931. Patientin bemerkte im März 1933 eine beginnende Kropfbildung mit gleichzeitigem Auftreten von Unruhe und Nervosität, sowie Herzklopfen. Schwitzen, schnelle Ermüdbarkeit und Appetitlosigkeit.

Allgemeinbefund: Mittlerer Ernährungszustand. Haut gut durchblutet, Lungen und Herz o. B. Puls leicht beschleunigt, bei körperlicher Anstrengung stark schwankend. Leib und Gliedmaßen o. B.

Örtlicher Befund: Schilddrüse beiderseits mäßig vergrößert, weich, gut abgrenzbar. Atmung nicht behindert, Stimme rein. Augenbewegungen frei, leichtes Glanzauge, kein Exophthalmus, leichter Nystagmus horizontalis beiderseits. Grundumsatz 135%.

Operation: Beiderseitige Hemistrumektomie. Keine Verwachsungen.

Heilung pp. Beschwerdefrei nach Hause entlassen.

Histologische Diagnose: Parastruma maligna Langhans.

Wie im 2. Falle ist auch hier wieder wahrscheinlich, daß die Symptome (Glanzauge, Nystagmus, Grundumsatzerhöhung usw.) durch das sehr schnelle Wachstum des Tumors, das sich auch im histologischen Bild bemerkbar macht, bedingt sind. Denn hier fehlt im Gegensatz zu der vorhergehenden Parastruma die gute Abkapselung und die radiäre Anordnung in den Randpartien. Es findet sich das Einwachsen einzelner Zellgruppen in das Schilddrüsenstroma und -parenchym. In den Partien der Struma nodosa colloides findet man starke Epithelabstoßungen in die Follikellumina, die teils viel, teils wenig Kolloid enthalten. Rundzelleninfiltrate sind an dem vorliegenden Material nicht nachzuweisen. Im ganzen spricht das histologische Bild im Zusammenhang mit dem schnellen Wachstum von einem Monat für ausgesprochene Malignität. Trotzdem in den vorhandenen Schnitten ein Einbruch in Gefäße nicht nachzuweisen ist (Serienschnitte wurden nicht gemacht), ist die Möglichkeit einer metastatischen Aussaat von seiten des Tumors nicht von der Hand zu weisen. Leider konnte ich über den jetzigen Zustand der Patientin nichts in Erfahrung bringen.

Fall 4.

Therese W. (Krankenhaus Passau). 42 Jahre. Eintritt ins Krankenhaus 3. 4. 30. Selbst nie krank gewesen. 1. Regel mit 19 Jahren, regelmäßig, früher nie, erst in der letzten Zeit schmerzhaft. Ziehende Schmerzen vom Kreuz ausgehend nach vorn.

Seit 6 Jahren Kropf und Mattigkeit, schon bei kleinen Anstrengungen Herzklopfen. Keine Atembeschwerden, nur Druckgefühl auf Clavicula und oberes Brustbein. Stuhl und Urin o. B. Wegen des Druckgefühls am Halse wird ein Arzt konsultiert, der die Patientin zur Operation ins Krankenhaus einweist.

Befund: Kräfte- und Ernährungszustand mittelmäßig, Haut und sichtbare Schleimhäute mangelhaft durchblutet, Haut trocken, Aussehen leicht kachektisch. Die Kranke ist sehr nervös, gerät während der Untersuchung in Schweiß.

Schilddrüse beiderseits faustgroß, beim Schlucken wenig beweglich. Herzaktion beschleunigt. Es besteht Exophthalmus, Stellwag; Gräfe und Möbius leicht positiv. Intentionstremor beider Hände.

Therapie: 4. 4. 30. In Lokal- und Leitungsanästhesie Kocherscher Kragenschnitt. Durchtrennung der geraden Muskulatur. Die beiderseits über faustgroße Kropfkapsel ist mit der Umgebung aufs engste verwachsen, und die Loslösung der Kropfkapsel, insbesondere auch von der Gefäßscheide, gestaltet sich äußerst schwierig. Die zuleitenden Gefäße (oberen Arterien) und die Venen, insbesondere die unteren, sind stark median verlagert und zu bleistiftdicken Stämmen umgebildet, wozu noch eine ganze Reihe, sowohl von unten aus der Tiefe, als auch von oben kommender, abgezweigter, akzessorischer Blutgefäße kamen. Die Beschaffenheit der Struma erregte den Verdacht auf maligne Degeneration. Die Versorgung der Blutgefäße sowohl, wie die Durchtrennung des Isthmus und die Resektion der Strumalappen gestaltete sich infolge der Verwachsungen und des enormen Blutreichtums äußerst schwierig, wird dann jedoch in üblicher Weise durchgeführt. Wundversorgung wie üblich.

8. 4. 30. Patientin kann nicht mehr schlucken, muß alles erbrechen. Sie gibt an, daß das Essen in ihrem Halse stecken bleibt. Die Ösophagoskopie ergibt eine Stenose des Ösophagus. Die Stenose geht zurück, sodaß flüssige und breiige Kost wieder geschluckt werden kann.

10. 4. 30. Die mikroskopische Untersuchung ergab das Bild einer wuchernden Struma, die sich aus vorwiegend rundlichen und strangförmigen Parenchymzügen aufbaut; teilweise Bildung kleiner Follikel ohne kolloiden Inhalt. Derartige Strumen können unter Umständen zu Metastasenbildung führen.

19. 4. 30. Gebessert entlassen.

Histologische Diagnose: wuchernde Struma maligna Langhans.

Auf Grund der Anamnese ist es auch bei dieser Patientin sehr wahrscheinlich, daß zuerst eine gutartige Schilddrüsenvergrößerung bestand und erst später eine maligne Entartung eintrat. Wodurch die

thyreotoxischen Zeichen bei dieser Patientin ausgelöst wurden, ist schwer zu sagen. Eine spezifische Funktion des Tumorgewebes ist aber zu verneinen, da Wegelin durch Tierexperiment bei dieser Art der malignen Strumen keine Schilddrüsenwirkung nachweisen konnte. Dies begründet er mit dem Vorherrschen der Zellwucherungen und den geringen sekretorischen Erscheinungen. Bei der mikroskopischen Untersuchung der vorliegenden Struma habe ich in den relativ spärlich ausgebildeten Follikeln kein Kolloid nachweisen können und somit keinen Anhaltspunkt für die sekretorische Funktion des Tumorgewebes, erst recht nicht für eine Überfunktion des Gewebes finden können. Somit bleibt mir keine andere Deutung der bestehenden thyreotoxischen Zeichen als die, daß durch Kompression infolge des Tumorwachstums eine vermehrte Resorption des in der Struma nodosa gebildeten Kolloids erfolgte. Histologisch fand ich folgendes Bild:

Von einer eigentlichen Abkapselung kann man nicht in dem vorliegenden Präparat sprechen. Man sieht die Epithelzellen zu größeren Haufen in den durch Bindegewebe gebildeten Randgebieten eingelagert. Einige größere Arterien und Venen sind von Geschwulstmassen umscheidet, ohne daß ein Einbruch in die Gefäße nachzuweisen ist. Das Tumorgewebe wird von kollagenem Bindegewebe in größere Läppchen unterteilt, in denen wiederum kein Stroma zu erkennen ist. Die Unterteilung der Epithelzellen in Felder und Stränge erfolgt durch sinoide Kapillaren. Die Epithelien sind mittelgroß, ihre Grenzen undeutlich, das Protoplasma trüb. Die Kerne sind mittelgroß, chromatinarm und bläschenförmig, teils klein, polyedrisch und dunkel infolge des verklumpten Chromatins. In manchen Feldern und Strängen findet man in Ausbildung begriffene und vollendete Follikel, deren Epithelien direkt an die Geschwulstzellen angrenzen und sich von diesen durch nichts unterscheiden. In den Bläschen ist kein Kolloid zu finden.

In dem sonst so ausführlichen Krankenblatt vermisse ich leider noch die Angabe, ob es sich bei den „bleistiftdicken Gefäßen" nur um eine einfache Erweiterung der Arterien und Venen infolge der Strömungsbehinderung des Blutes handelte, oder ob die Gefäße mit Tumormassen angefüllt waren. Gemäß dem histologischen Bilde könnte man auch ein perivasculäres Wachsen des Tumors annehmen.

Unter den Schilddrüsenvergrößerungen ohne Hyperfunktion fanden sich 23 malignen Strumen (=9,9%), dazu kommt noch ein Plattenepithelcarcinom, das nicht von der Schilddrüse ausgeht, sondern entweder ein branchiogenes Carcinom oder die Metastase eines früheren Plattenepithelcarcinoms des Fingers ist.

Ordne ich nun diese malignen Strumen in das von Wegelin angebene Schema, so ergibt sich folgendes:

Epitheliale Strumen	:	20
Sarkome	:	3

Die Unterteilung der malignen epithelialen Formen ergibt:

Großzelliges, metastasierendes Adenom	:	3
Wuchernde Struma Langhans	:	1
Carcinoma solidum	:	13
Parastruma maligna Langhans	:	3

Allen diesen Strumen ist gemeinsam, daß das Wachstum in den letzten 3 bis 6 Monaten sehr bedeutend war und eine zunehmende Atemnot verursachte. Bei allen diesen Patienten bestand schon seit Jahren eine Vergrößerung der Schilddrüse, durch die die Kropfträger aber nicht in ihrer Arbeit behindert wurden. Auffallend ist bei allen diesen malignen Strumen, daß trotz des schnellen Wachstums keine thyreotoxischen Zeichen auftraten. Dies dürfte dadurch bedingt sein, daß das umliegende Schilddrüsengewebe nicht so sehr in Mitleidenschaft gezogen wurde. Die Ausdehnung des Tumors erfolgte mehr nach außen in das umgebende Gewebe. Dies dokumentiert sich durch das in den meisten Fällen vorhandene und ausgedehnte Übergreifen der Geschwulst auf die benachbarten Halsgebiete, sodaß die Radikaloperation in sehr vielen Fällen unmöglich war. Auch ist bei den Carcinomen anzunehmen, daß bei der schnellen Größenzunahme der Geschwulst die Zellneubildung und nicht die Zellsekretion im Vordergrund stand.

Unter den Strumen, von denen ich über den Krankheitsverlauf keine Angaben erhalten habe, fand ich 11 bösartige Kröpfe, das sind 5% dieser Gruppe. Dazu kommen noch 3 Strumen, von denen eine auf Malignität verdächtig und die beiden anderen Mischgeschwülste waren. Über das Präparat der auf Malignität verdächtigen Struma wurde folgendes geschrieben:

„Die Untersuchung des Präparates ergab an einigen Stellen das typische Aussehen einer klein- und großfollikulären Struma colloides, an anderen Stellen innerhalb der Struma colloides stärkere Wucherung des bindegewebigen Stromas, wobei dieses Stroma auch in papillösen Wucherungen in die Follikel der Struma vordringt. An anderen Stellen sieht man nichts mehr vom Bau der Struma colloides, sondern ein sehr zellreiches, diffus und ungeordnet entwickeltes Stroma, in welchem auch mehr und weniger undifferenzierte epitheliale Wucherungen vorhanden sind. In diesen Bezirken findet sich sehr große Polymorphie der Kerne, zahlreiche, auch pathologische Mitosen, sodaß diese Partien auf maligne Entartung verdächtig sind. Bei der Meinung, daß es sich um eine Struma basedowifikata handelt, könnte geltend gemacht werden, daß sich stellenweise eine stärkere Beteiligung der Lymphocyten und eine reichlichere Epithelabschuppung nachweisen läßt. Es mag sich also sehr wohl um einen

Basedow-Einschlag handeln, aber die geschilderten Veränderungen gehen doch darüber hinaus und sind auf Malignität verdächtig."

Da von diesem Fall jegliche Angaben über den Krankheitsverlauf fehlen, ist es mir nicht möglich, diesen anders einzureihen.

Die nachstehende Tabelle zeigt noch einmal die im vorhergehenden besprochenen Verhältnisse von Kropf und Hyperthyreose mit besonderer Berücksichtigung der malignen Strumen.

Betrachtet man alle malignen Strumen im Zusammenhang, so ergibt sich, daß in dem bearbeiteten Material von insgesamt 575 Strumen 38 bösartige vorhanden sind. Dies kommt einem Prozentsatz von 6,7 gleich und entspricht einem Verhältnis von 1 : 15. Stellt man diesen Zahlen die Angaben von Wegelin gegenüber, der ein Verhältnis von 1 : 11 und einen Prozentsatz von 9 für die im Berner pathologischen Institut untersuchten Strumen fand, so erkennt man das seltenere Vorkommen maligner Kropfentartung in dem hiesigen Gebiete. Es folgt daraus, wie schon Wegelin und in neuester Zeit auch Wülfing geschrieben haben, daß bei geringerer Kropfendemie die Struma maligna seltener auftritt. Für das Münchener Gebiet ergibt die Umrechnung einen sehr geringen Anteil der bösartigen Kröpfe gegenüber der Gesamtzahl der gutartigen, denn fast die Hälfte aller malignen Strumen (18 Stück) wurden von auswärts eingesandt. Diese verteilen sich auf die einzelnen Orte folgendermaßen:

Füssen	1	Passau	2
Lindau	3	Augsburg	6
Obergünzburg	1	Rosenheim	1
Deggendorf	2	Reichenhall	2

Tabelle I.

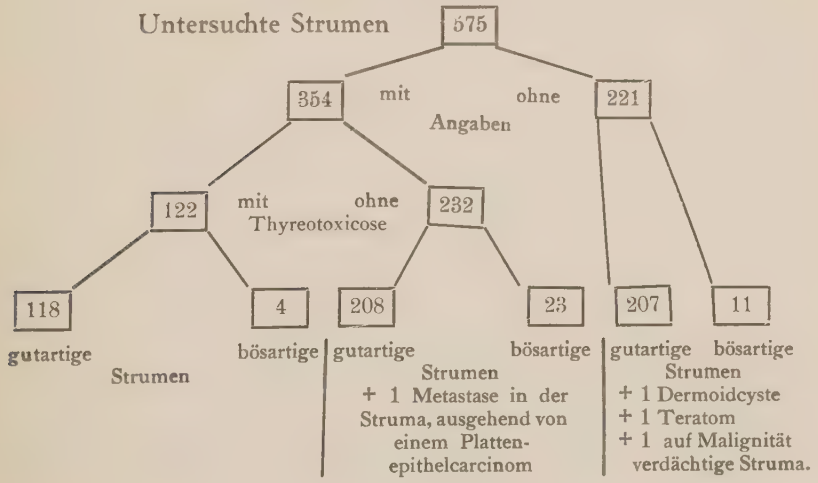

Tabelle 2. Eingesandte Strumen in der Zeit vom 1. 1. 27 bis 31. 3. 35.

Jahr	Großzell. metastas. Adenom	Wuchernd. Struma Langhans	Carcinoma solidum	Parastruma maligna Langhans	Sarkom: Spindelzelliges	Sarkom: Polymorphzelliges	Carcino-Sarkom	Zusammen
1927			4					4
1928			1					1
1929	1		4					5
1930	1	1	1	3	1			7
1931			1			1		2
1932		1	3					4
1933			4	3		2	1	10
1934	1		2			1		4
1935 (1. 1.–31. 3.)			1					1
	3	2	21	6	1	4	1	38

Bei den jährlich eingesandten Strumen ergibt sich an den von mir untersuchten Fällen eine große Schwankung in der Zahl und Verteilung der bösartigen Kropfgeschwülste, für die eine Erklärung sehr schwer zu finden ist. Vielleicht hängt dies mit jährlichen Schwankungen in der Stärke der Kropfendenmien zusammen. Hierüber können nur noch eingehende Untersuchungen zur jährlichen Kropfhäufigkeit eines bestimmten Gebietes, eventuell im Zusammenhang mit anderen bösartigen Erkrankungen, Klarheit schaffen.

Die zweite Tabelle umfaßt nur die malignen Strumen in ihrer Verteilung nach Art und Jahren. Hieraus ergibt sich ein ausgesprochenes Überwiegen des Carcinoms mit 55,3%. Als zweithäufigste Form ist die Parastruma maligna mit 15,8% vertreten. Dann folgen das polymorphzellige Sarcom mit 10,5%, das großzellige, metastasierende Adenom mit 7,9%, die wuchernde Struma Langhans mit 5,3%, das Spindelzellensarcom und das Carcinosarcom mit zusammen 5,2%. Die anderen Formen wie kleinzelliges metastasierendes Adenom, Zylinderzellen- und Plattenepithelcarcinom, Riesen- und Rundzellensarcom wurden nicht gefunden. Ein typisch ausgebildetes Papillom war ebenfalls nicht vorhanden. Dagegen waren in 2 Carcinomen mit Bläschenbildung an einigen Stellen deutlich papillomatöse Wucherungen zu erkennen. Im Vordergrund dieser betreffenden Neubildungen stand aber das Carcinom; deshalb wurden diese beiden Fälle zum Carcinom gerechnet. In den verschiedenen krebsigen Strumen wurden auch einige Male Stellen mit sehr indifferenten Zellen gefunden. Ein sarkomatöser Charakter dieser Gebiete ließ sich nicht mit Sicherheit feststellen.

Über die Prognose der verschiedenen Malignitätsformen ist zu sagen, daß der Heilungseffekt einzig und allein von dem Zeitpunkt

der Operation abhängig ist. Auch hier ist es von ausschlaggebender Wichtigkeit, wie überhaupt bei allen bösartigen Geschwülsten auch anderer Körpergegenden, die entscheidende Diagnose möglichst früh zu stellen. Ich kann auf Grund meiner Untersuchungen der Ansicht von v. Eiselsberg und Payr zustimmen, daß das plötzliche Wachstum eines bisher mäßig großen Kropfes die Diagnose einer malignen Struma sehr nahe legen muß. Als weitere Zeichen der Malignität wäre ein Konsistenzwechsel der Struma sehr verdächtig, doch ist dies nur durch zeitlich getrennte, mehrfache Untersuchungen festzustellen, sodaß kostbare Zeit verloren geht. Die Angaben der Patienten in dieser Richtung sind nur mit einer gewissen Skepsis zu verwerten. Für diese ist meist ein größer werden mit härter werden identisch. Noch ehe Lymphdrüsenschwellung auftritt, machen sich Schluck- und Atembeschwerden bemerkbar. Letztere sind überhaupt oft nur die einzigen Zeichen, deretwegen die Patienten zum Arzt kommen.

Die Heilerfolge in den untersuchten Kropffällen waren keine guten. Über den jetzigen Gesundheitszustand der Patienten habe ich nur in 15 Fällen Nachricht bekommen. Von diesen sind 3 Patienten vollständig beschwerdefrei. Unter diesen befinden sich 1 wuchernde Struma Langhans, operiert 1932, 1 Struma sarcomatosa, operiert 1933, und eine Struma carcinomatosa, operiert 1933. In den beiden letzten Fällen kann man noch nicht von Heilung sprechen, da seit der Operation kaum ein Jahr verstrichen ist.

Fall 1.

(Krankenhaus Augsburg) Polymorphzelliges, sehr undifferenziertes Sarkom. Mannsfaustgroße Struma substernalis mit Verdrängung der Luftröhre und starker Gewichtsabnahme. 6 Monate nach der Operation (Jan. 34) ist die Strumanarbe reizlos, röntgenologisch zeigte der Brustraum keine Metastasenbildung. Bis Februar 34 keine besondere Gewichtsabnahme.

Fall 2.

(Chir. Klinik, München) Struma beiderseits knotig vergrößert, links fast faustgroß, nicht scharf abgrenzbar. Beiderseits Hemistrumektomie, links leichte Verwachsungen. Nach der Operation Besserung der Atemnot. Histologische Diagnose: Struma carcinomatosa. Patient wurde als geheilt entlassen.

Fall 3.

(Deggendorf) Wuchernde Struma Langhans. Über die Größe des Tumors und seine Beziehung zur Umgebung habe ich keine Angaben erhalten. Keine Zeichen einer Thyreotoxikose. Laut Angabe vom 17. 4. 34 geheilt. Die histologische Untersuchung ergibt in einem abgekapselten Knoten das Bild einer wuchernden Struma Langhans. In der Kapsel einige solide Epithelnester.

Der schon oben beschriebene Fall einer wuchernden Struma Langhans mit thyreotoxischen Zeichen hat sich leider der Kontrolle entzogen. Außerdem ist noch ein Patient am Leben, der am 14. 5. 29 und am 17. 3. 32 operiert wurde (beide Male nicht radikal!). In der Mitte des Jahres 1934 konnte derselbe noch leichte Arbeit verrichten. Damals war aber ein langsames Fortschreiten des Tumors sicher festzustellen. Von Heilung kann nicht gesprochen werden. Von den übrigen ist zu sagen, daß sie an Recidiven und Metastasen leiden oder gestorben sind. Wie oben schon mitgeteilt, ist von allen operierten Fällen nur einer (wuchernde Struma Langhans) erscheinungsfrei geblieben. Dieser Fall spricht für eine gewisse Gutartigkeit dieser Geschwulstart gegenüber den anderen malignen Formen. Meine näheren Anfragen nach den speziellen Umständen dieses Falles blieben unbeantwortet. Aus diesem Grunde vermag ich nun nicht zu sagen, ob es sich bei dieser wuchernden Struma Langhans um eine Operation im Anfangsstadium der Geschwulstbildung handelte, oder ob es sich um einen Heilungserfolg bei makroskopisch deutlich ausgebildeter Geschwulst handelte.

Die wuchernde Struma Langhans nimmt auch in der speziellen Pathologie der Schilddrüse infolge ihrer histologischen Struktur eine Sonderstellung ein. Man kann sie weder zu den Adenomen, noch zum Carcinom rechnen. Gemeinsam mit dem ersteren hat die wuchernde Struma das im allgemeinen abgekapselte, verhältnismäßig langsame Wachstum und die geringe Ausbildung des Stromas. Aber die Anordnung der Epithelien ist eine andere: im Adenom die trabekuläre, tubuläre und follikuläre Form, teilweise mit Mehrschichtigkeit der Follikelepithelien, in der wuchernden Struma die breiteren Epithelstränge und -felder mit größerer Unregelmäßigkeit der Zellen und Zellkerne und die Einschichtigkeit der Follikelepithelien, die meist direkt an die Epithelien der soliden Stränge grenzen. Von dem Carcinom wiederum unterscheidet sie sich durch das äußerst spärliche Stroma und die Regelmäßigkeit des Baues, sowie der Kernbeschaffenheit. Da sich aber in der Struma nodosa colloides, aus der sich meistens diese malignen Formen entwickeln, im Verhältnis zum Carcinom wenig Bindegewebe findet, nehme ich an, daß wie beim Scirrhus anderer Organe, so auch bei der Schilddrüse die Ausbildung von reichlichem Bindegewebe eine Reaktion auf den Reiz der Tumorzellen ist. Da dieser Reiz der epithelialen Neubildung bei der wuchernden Struma wie beim Adenom geringer ist als beim ausgesprochenen Carcinom, kommt es zur Ausbildung einiger bindegewebiger Balken und nicht zu einer diffusen bindegewebigen Wucherung. Die Folge davon ist das regelmäßige Wachstum der epithelialen Zellen, die von den eindringenden Kapillaren in Stränge und Felder aufgeteilt werden. Auch der Umstand, daß nach vollständiger Aufteilung der Felder in Bläschen es noch längere Zeit dauert, bis die einzelnen Follikel durch Bindegewebe von einander getrennt werden, spricht für diesen verminderten Reiz der Epithelien auf das Stroma. Vielleicht besteht auch eine Wechselbeziehung zwischen der Größe der

tumorösen Zellen und dem Grade der Bindegewebswucherung in der Weise, daß bis zu einem gewissen Grade der malignen Entartung zunehmend eine Bindegewebswucherung erfolgt, die dann bei ausgesprochener Bösartigkeit und völlig indifferenten Tumorzellen mit der Neubildung derselben nicht mehr Schritt halten kann und so bei starker Bösartigkeit gegenüber den epithelialen Anteilen vollkommen in den Hintergrund tritt.

Zusammenfassend ist zu sagen, daß bei dem von mir untersuchten, durch Operation gewonnenen Kropfmaterial eine dem Endemiegebiet entsprechende niedrigere Zahl von Hyperthyreosen gefunden wurde als in den Gebieten Hessen und Niederrhein und außerdem ein geringerer Prozentsatz an malignen Strumen im Vergleich mit Bern. Dagegen ist der Anteil der epithelialen Geschwülste mit 84,3% der malignen gegenüber dem von Wegelin für Bern festgestellten um 22,5% höher. Auch in meinem Falle sind die angegebenen Prozentzahlen nicht für ein bestimmtes Gebiet maßgebend, da einesteils die Anzahl der untersuchten malignen Strumen eine kleine ist und andernteils sich das Material aus den verschiedensten Gegenden Bayerns zusammensetzt. Auch werden viele operierte Strumen nicht dem hiesigen Institut zur Untersuchung eingeschickt. Diese werden entweder direkt in den Kliniken oder in den angeschlossenen pathologischen Instituten untersucht.

Zum Schluß gestatte ich mir, Herrn Geheimrat Professor Dr. *Borst* für die gütige Überlassung des Themas, sowie für die liebenswürdige Unterstützung und Förderung der Arbeit meinen ergebensten Dank auszusprechen.

SCHRIFTTUM

Arndt, H. I: Über das Kropfproblem nach geographisch-pathologischen Untersuchungen. 1930.

Aschoff: Pathologische Anatomie.

Breitner, Burghard: Die Erkrankungen der Schilddrüse. Wien, Julius Springer, 1928.

v. Eiselsberg: Neubildung der Schilddrüse. Handbuch der praktischen Chirurgie von Garrè-Küttner-Lexer.

Hofhauser: Grundumsatzbestimmung bei Strumen mit normaler und gesteigerter Funktion und deren chirurgische Bewertung. Arch. f. klin. Chirurgie. Bd. 150. H. 3. 1928.

Klapp, Arndt, Mondry: Über den Kropf in Hessen. Dtsch. Z. Chirurgie. Bd. 234. 1931.

Kocher: Spezielle Pathologie und Therapie innerer Krankheiten. Kraus-Brugsch.

Langhans: Virchows Archiv 206. 1911.

Orator, Viktor und Schleußing, Hans: Schilddrüse und Kropf am Niederrhein. G. Fischer, Jena. 1931.

Payr: Lehrbuch der speziellen Chirurgie.

Simons: Beitrag zur Basedowschen Krankheit. Bruns Beiträge zur klinischen Chirurgie. Bd. 148. H. 1. 1929.

Strauß: Zur Klinik der Struma maligna. Bruns Beitrag zur klinischen Chirurgie. Bd. 148. H. 1. 1929.

Vegelin: Schilddrüse. Handbuch Henke-Lubarsch. Bd. 8.

Wülfing, H. W.: Beitrag zur Frage der Struma maligna.
Zeitschrift für Krebsforschung. Bd. 41. H. 1. 1934.

LEBENSLAUF.

Ich, Walther Kluge, wurde am 18. Februar 1909 zu Bad Berka als Sohn des Fabrikdirektors Dr. phil. Fritz Kluge und seiner Ehefrau Elsa, geb. Prüfer, geboren. Von 1915 bis 1919 besuchte ich mit Erfolg die Volksschule in Bad Berka und dann das Realgymnasium zu Weimar, an dem ich am 1. März 1929 das Zeugnis der Reife erlangte. Ich studierte in München und je ein Semester in Rostock und Jena Medizin und bestand am 21. Dezember 1934 in München die ärztliche Prüfung. Jetzt bin ich als Medizinalpraktikant an dem Krankenhaus rechts der Isar in München.